

E-Book

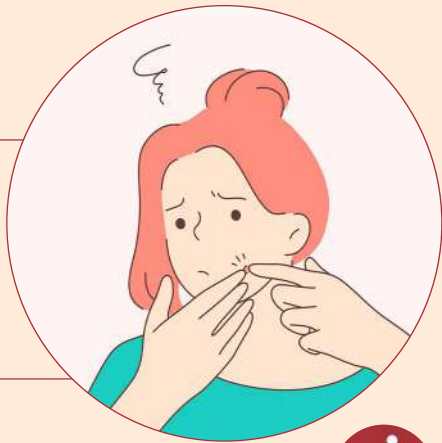Loção de Tretinoína e Espuma de Ácido Azelaico na Acne no Tronco

Atenuam a Hiperpigmentação
e Promovem o Controle da Acne



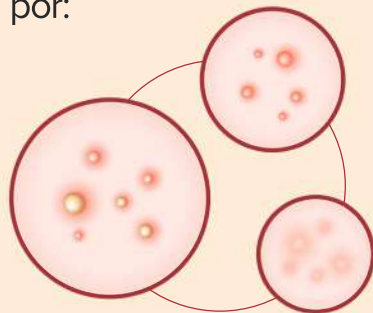
INTRODUÇÃO

A acne é a desordem dermatológica mais comum, classificada como a oitava doença mais prevalente, no qual afeta aproximadamente 9,4% da população global.



A acne é uma desordem nos folículos pilossebáceos, regulada por andrógenos. É caracterizada por:

- **Comedões não inflamatórios;**
- **Pápulas inflamatórias;**
- **Pústulas;**
- **Nódulos.**



ACNE NO TRONCO

A acne no tronco (peito e/ou as costas) está presente em aproximadamente 50% dos pacientes com acne facial. Dos pacientes com acne, aproximadamente 3% sofrem apenas de acne no tronco.

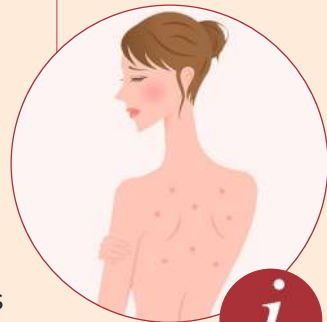ÁCIDO AZELÁICO

Ácido dicarboxílico saturado de comprimento médio da cadeia, com propriedades de clareamento da pele

TRETINOÍNA

Retinóide derivado do trans-retinol (Vitamina A1) de ocorrência natural. Seu uso tópico diminui a coesão do epitélio folicular, normaliza a descamação dos queratinócitos e acelera a renovação das células epiteliais foliculares, causando extrusão dos comedões.

Fisiopatologicamente, a acne no tronco não é diferente da acne facial, porém os efeitos da pressão, oclusão, fricção e calor produzidos por roupas podem contribuir para a exacerbação da acne no peito, costas e ombros.



RESULTADOS



Esse estudo de casos avaliou a eficácia da loção de tretinoína e espuma de ácido azeláico no tratamento da acne no tronco. Os resultados obtidos foram:

Após 4 semanas, a hiperpigmentação pós-inflamatória foi atenuada. Após 12 semanas, não houve evidência de acne e a melhora da hiperpigmentação foi sustentada;

Não houve sensação de prurido ou queimação no local de aplicação da tretinoína. Além disso, não foi observada dermatite retinóide ou xerose nas áreas de tratamento;

De forma geral, os pacientes reportaram satisfação com o tratamento.



CONCLUSÃO:

O tratamento com loção de tretinoína e espuma de ácido azeláico resultou em melhora sustentada da acne no tronco refratária ao tratamento anterior.

DOGRA, S.; SUMATHY, T. K.; NAYAK, C.; RAVICHANDRAN, G. et al. Efficacy and safety comparison of combination of 0.04% tretinoin microspheres plus 1% clindamycin versus their monotherapy in patients with acne vulgaris: a phase 3, randomized, double-blind study. **J Dermatolog Treat**, p. 1-9, Feb 5 2020.

ST SURIN-LORD, S.; MILLER, J. Topical Treatment of Truncal Acne with Tretinoin Lotion 0.05% and Azelaic Acid Foam. **Case reports in dermatological medicine**, 2020, p. 5217567-5217567, 2020.

RACHMIN, I.; OSTROWSKI, S. M.; WENG, Q. Y.; FISHER, D. E. Topical treatment strategies to manipulate human skin pigmentation. **Advanced Drug Delivery Reviews**, 2020/02/21/ 2020.



E-Book

**Loção de Tretinoína
e Espuma de Ácido
Azelaico na Acne
no Tronco**

Atenuam a Hiperpigmentação
e Promovem o Controle da Acne

